



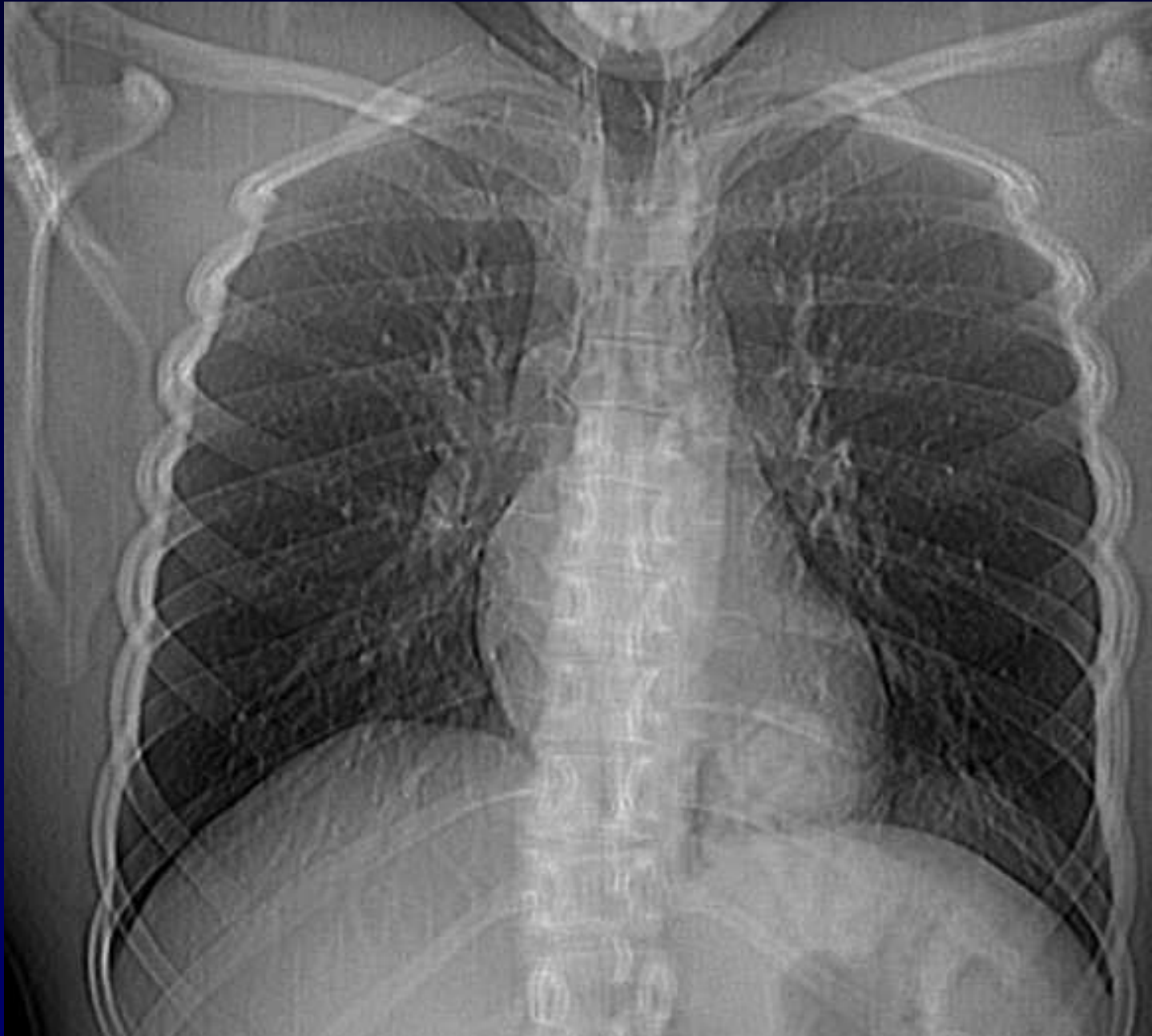
## **Dossier 2**

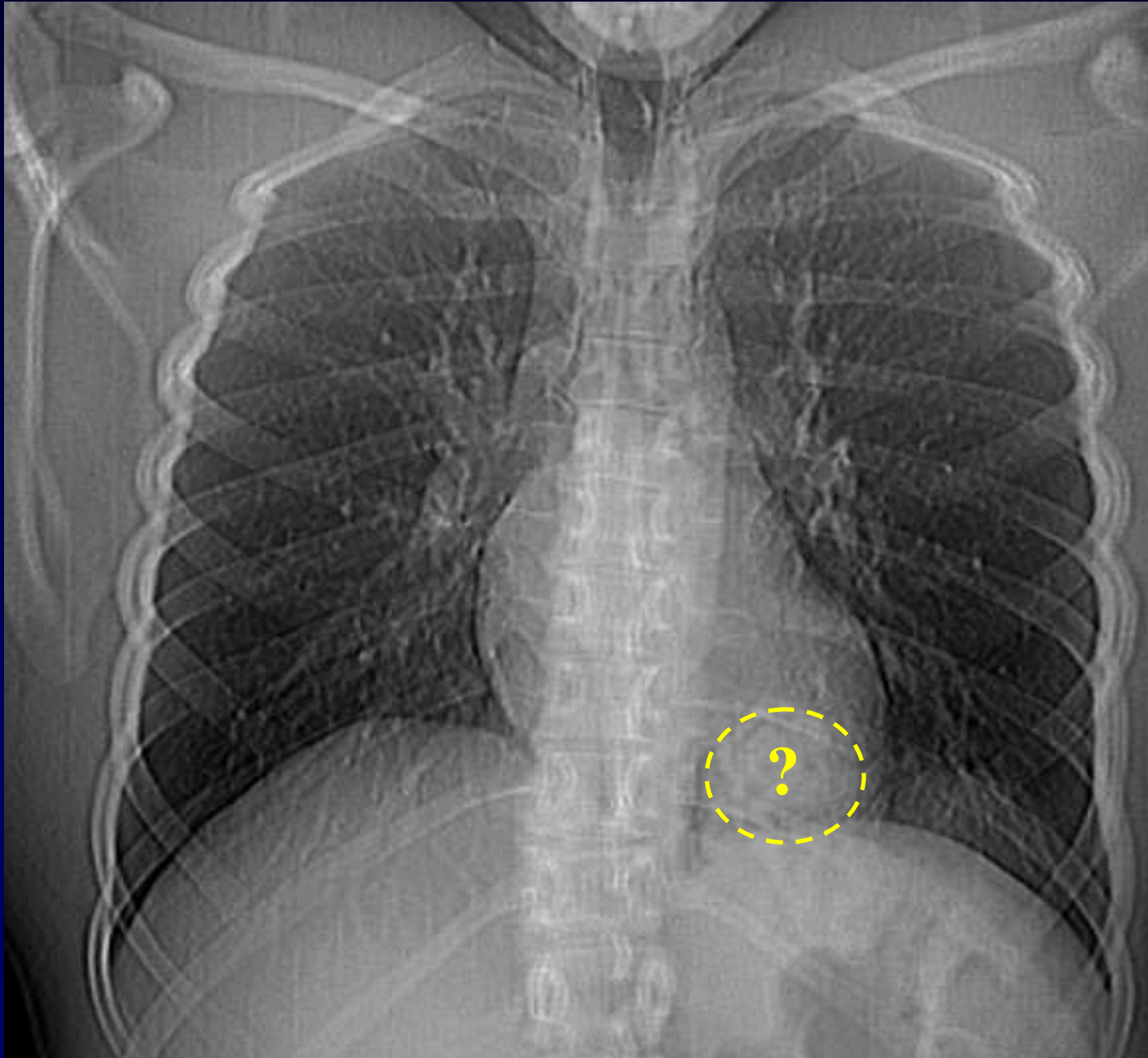
**A. Khalil**

**MF Carette**

**Homme de 27 ans**

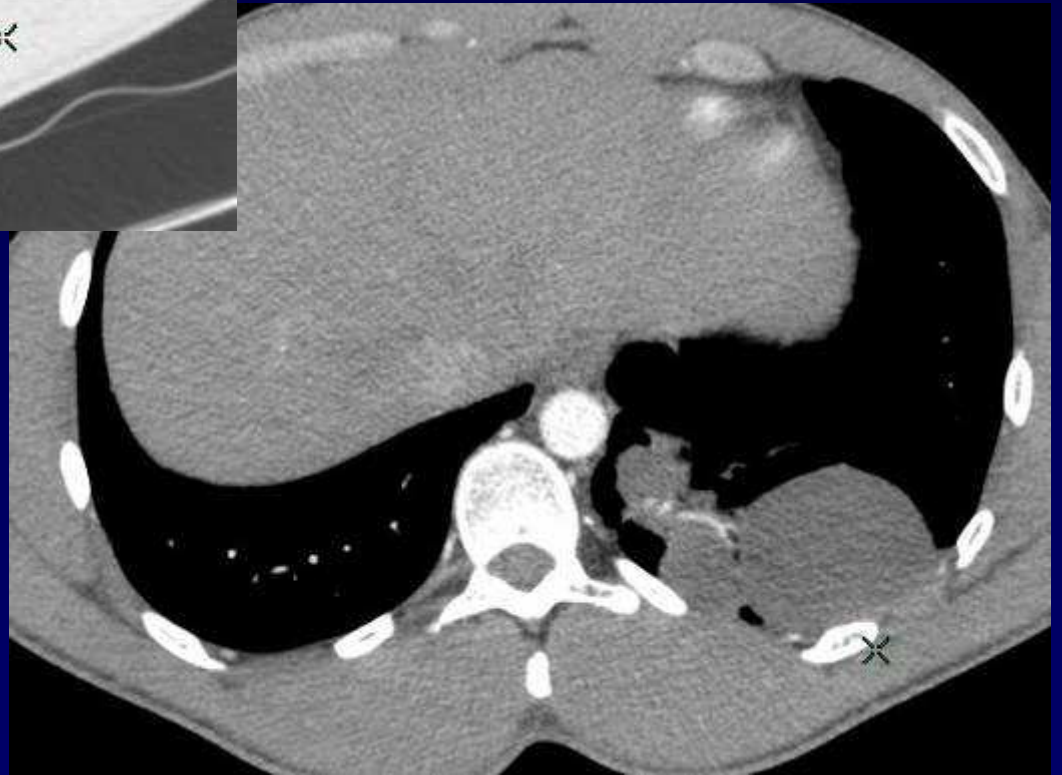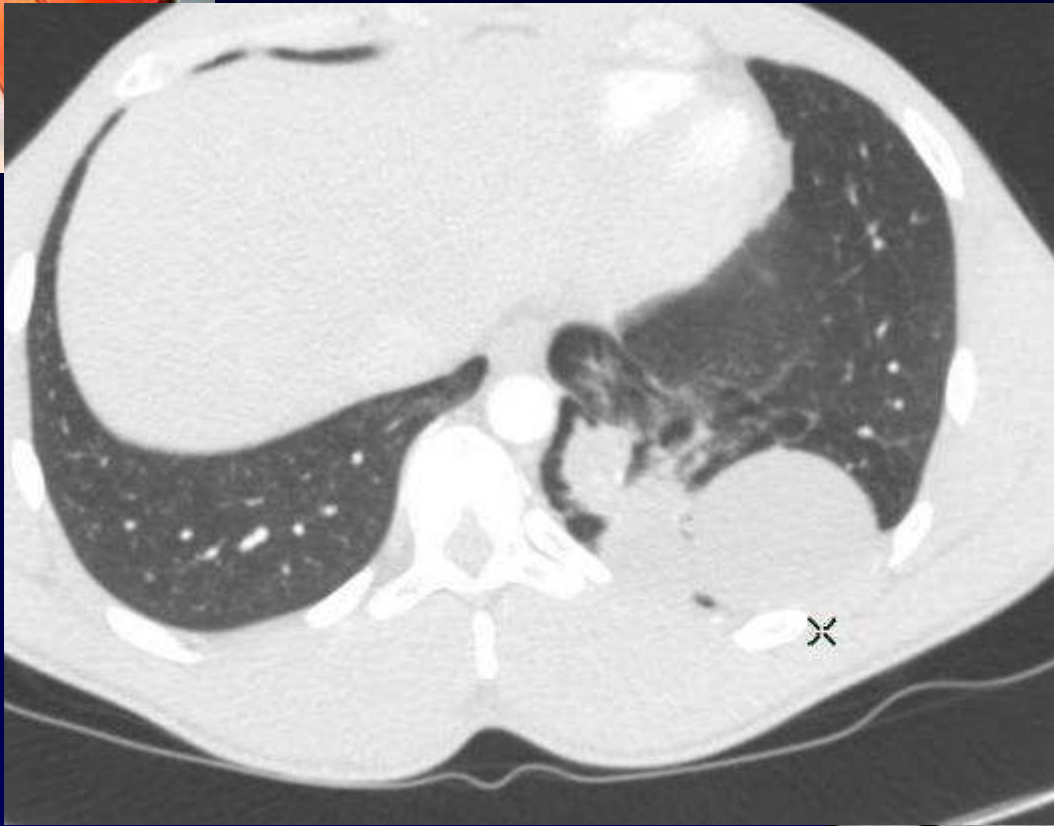**Radiographie du thorax avant rhinoplastie**

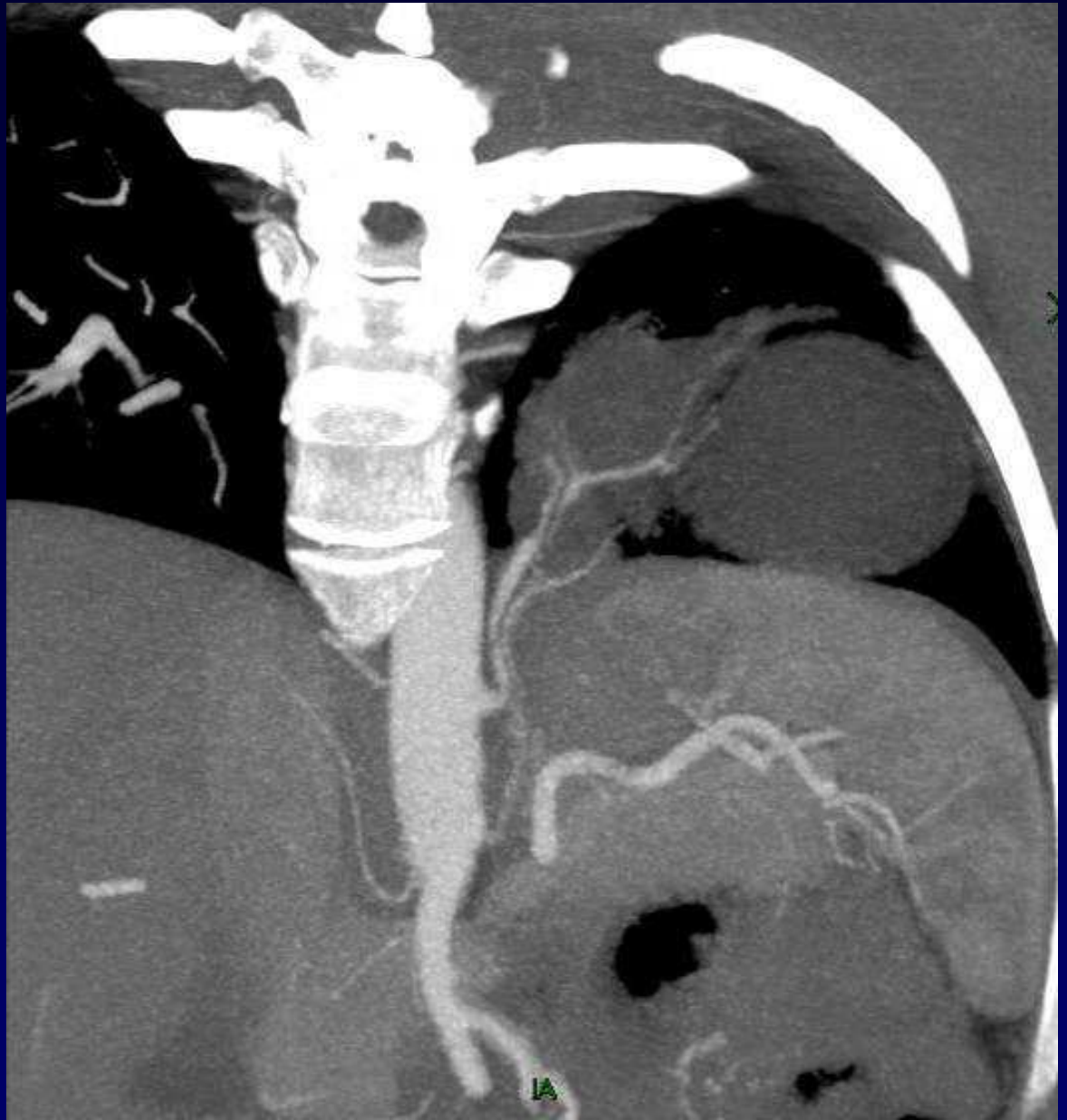
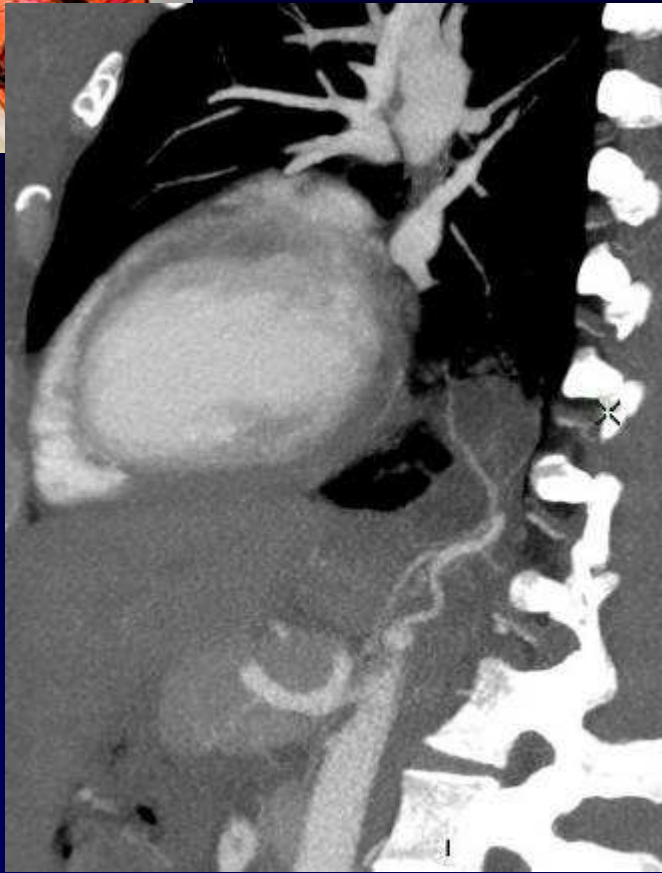






**Diagnostic ?**







# Diagnostic

**Séquestration pulmonaire intra-lobaire  
inférieure gauche avec 2 artères systémiques.**

**Codage: Poumon - Cardiovasculaire - Congénital**



# Référence

**Izzillo R et al.**

**Séquestration pulmonaire intralobaire de type 1 chez l'adulte. Vaso-occlusion par spires métalliques.**

**J. Radiol 2000; 81: 996-999**